УДК 616.33-007.17-072.1-089

ТАКТИКА ЭНДОСКОПИЧЕСКОГО ЛЕЧЕНИЯ И НАБЛЮДЕНИЯ ПАЦИЕНТОВ С НЕИНВАЗИВНОЙ НЕОПЛАЗИЕЙ ЖЕЛУДКА НИЗКОЙ СТЕПЕНИ

Гучетль Тимур Александрович
Кубанский государственный медицинский университет, Краснодар, Россия

Корочанская Наталья Всеволодовна – д.м.н., профессор
МУЗ ГБ N2 «КМЛДО», Кубанский государственный медицинский университет, Краснодар, Россия

Гучетль Александр Якубович - к.м.н.
МУЗ ГБ N2 «КМЛДО», Кубанский государственный медицинский университет, Краснодар, Россия

Оноприев Александр Владимирович – д.м.н., профессор
Кубанский государственный медицинский университет, Краснодар, Россия

В статье представлен индивидуализированный алгоритм эндоскопического наблюдения и лечения пациентов с неинвазивной неоплазией желудка низкой степени.

Ключевые слова: НЕИНВАЗИВНАЯ НЕОПЛАЗИЯ ЖЕЛУДКА НИЗКОЙ СТЕПЕНИ, ЭНДОСКОПИЧЕСКОЕ НАБЛЮДЕНИЕ И ЛЕЧЕНИЕ

UDC 616.33-007.17-072.1-089

TACTICS OF ENDOSCOPY TREATMENT AND OBSERVATION OF PATIENTS WITH NON-INVASIVE LOW-DEGREE GASTRIC NEOPLASIA

Guchetl' Timur Alexandrovich
Kuban State Medical University, Krasnodar, Russia

Korochanskaya Natalia Vsevolodovna, MD, prof.

City Hospital Nr 2, "KMLDO"Krasnodar, Kuban State Medical University, Krasnodar, Russia

Guchetl' Alexandr Yakubovich, MD
City Hospital Nr 2, "KMLDO"Krasnodar, Kuban State Medical University, Krasnodar, Russia

Onopriev Alexandr Vladimirovich, MD, prof.

Kuban State Medical University, Krasnodar, Russia

The particular algorhythm of endoscopy observation and treatment of patients with non-invasive low-degree gastric neoplasia has been presented in the article.

Key words: NON-INVASIVE LOW-DEGREE GASTRIC NEOPLASIA, ENDOSCOPY OBSERVATION AND TREATMENT.

Целесообразность включения больных с диспластическими изменениями слизистой оболочки желудка в группу повышенного онкологического риска на сегодняшний день не вызывает сомнений. Все пациенты с выявленными изменениями подлежат диспансерному наблюдению, так как дисплазия, по мнению ряда японских и отечественных авторов, облигатно переходит в рак или является маркером уже существующего онкологического процесса [1-3]. Однако даже случаи без последующей онкологической трансформации приводят к затрудненной и неоднозначной трактовке отличий между воспалительным процессом и ранними стадиями диспластических изменений. Относительный риск развития рака желудка у больных, имеющих предраковое состояние, повышен приблизительно в 2–5 раз по сравнению с лицами, имеющими нормальную слизистую оболочку желудка [4].

По итогам многочисленных семинаров и дискуссий на Международном конгрессе гастроэнтерологов была создана Венская классификация, в которой была предложена тактика лечения предопухолевых изменений и эпителиальных неоплазий [5].

Таблица 1 - Венская классификация эпителиальных неоплазий пищеварительного тракта

Кате–гория	**Характеристика**	**Клиническое значение**
1	2	3
1	***Отсутствие неоплазии и дисплазии*** — negative for neoplasia/dysplasia. Нормальная слизистая оболочка, гастриты, кишечная метаплазия.	Показаний для динамического наблюдения нет.
2	***Неопределенная неоплазия*** или дисплазия — indefinite for neoplasia/dysplasia. Диагностируют в тех случаях, когда неясно, имеются регенераторные изменения или неопластические. Диагностику затрудняют воспаление и артефициальные изменения.	Необходима повторная биопсия, так как сущность процесса осталась неизвестной.

3	***Неинвазивная неоплазия низкой степени*** (низкая степень дисплазии или аденомы) – non–invasive low grade neoplasia (low grade adenoma/dysplasia). Несомненный неопластический процесс с низким риском малигнизации.	Рекомендуется эндоскопическое удаление или наблюдение (эндоскопия каждые 3 мес. на протяжении первого года; если нет прогрессии после двух эндоскопий с множественными биопсиями с интервалом в 6 мес., можно прекратить наблюдение).
4	***Неинвазивная (без признаков инвазии) неоплазия высокой степени*** — non–invasive high grade neoplasia. Риск инвазии и метастазов повышен.	Показана эндоскопическая или хирургическая резекция слизистой оболочки.
4.1	***Аденома или дисплазия высокой степени*** – high grade adenoma/dysplasia.	
4.2	***Неинвазивная карцинома*** – non–invasive carcinoma (carcinoma in situ).	
4.3	***Подозрение на инвазивную карциному*** – suspicion of invasive carcinoma	
5	***Инвазивния неоплазия*** – invasive neoplasia.	Риск глубокой инвазии и метастазов столь велик, что необходимо срочное вмешательство. Для оценки глубины инвазии требуются эндоскопия, рентгенологическое и ультразвуковое исследование.
5.1	***Интрамукозная карцинома*** – intramucosal carcinoma – аденокарцинома, прорастающая собственную пластинку. 2	
5.2	***Субмукозная или более глубокая карцинома*** – submucosal carcinoma or beyond.	

Целью данной работы являются повышение выявляемости и оптимизация профилактики ранних форм рака желудка на основе разработки методов эндоскопической диагностики и лечения неинвазивной неоплазии низкой степени слизистой оболочки желудка (СОЖ).

Материал и методы исследования. В соответствии с поставленной целью были обследованы 13255 больных с атрофическим гастритом, находившихся на лечении в Российском центре функциональной хирургической гастроэнтерологии (РЦФХГ), Краевой клинической больнице №1, МУЗ Городская больница №2 «КМЛДО» в 2007-2010 годах (рис.1). В дальнейшем, в сроки с 2008 по 2010 годы, пациенты наблюдались в МУЗ Городская больница №2 «КМЛДО», Краевой

клинической больнице №1. Среди обследованной группы пациентов было выявлено 224 случая диспластических изменений слизистой оболочки желудка (рис.2).

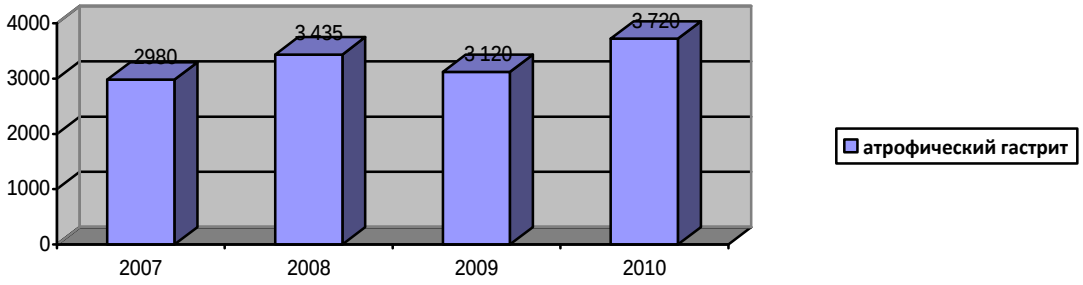

Рисунок 1. Количество больных с атрофическим гастритом желудка

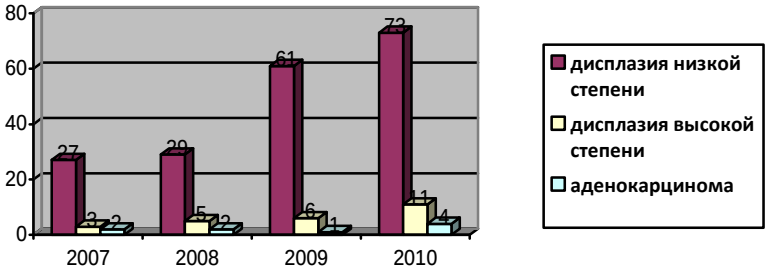

Рисунок 2. Количество выявленных дисплазий и аденокарцином желудка

В результате проспективного динамического наблюдения нами были выделены 2 группы больных. В 1-ю группу (95 человек) вошли пациенты с диспластическими изменениями слизистой оболочки желудка, по результатам патогистологического исследования (ПГИ) входящие в III категорию Венской классификации эпителиальных неоплазий пищеварительного тракта (таб. 1.). 2-я группа (34 человек) представлена больными, входящими в IV категорию Венской классификации эпителиальных неоплазий пищеварительного тракта.

Динамическое наблюдение пациентов включало хромоскопию, магнификационное эндоскопическое, эндоскопическое ультразвуковое исследования.

Статистическую обработку полученных данных проводили на IBM – персональном компьютере с использованием программ Microsoft Excel и STSTISTICA 6,0 для Windows XP (версия 2002). Достоверными считались различия при $p<0,05$.

Результаты исследования. Перед хирургическим этапом лечения диспластических образований слизистой желудка ставятся следующие задачи: полностью устранить патологическое образование; снизить риск малигнизации; полноценно восстановить трудоспособность, исключить инвалидизацию пациента в отдаленном послеоперационном периоде.

Показаниями к эндоскопической электроэксцизии являлись результаты предварительной биопсии патологического образования, классифицированные по Венской классификации эпителиальных неоплазий пищеварительного тракта и входящие в III категорию.

Диагностический и лечебный алгоритм на этапе эндоскопического лечения диспластических изменений слизистой желудка показан на рис.3.

Эндоскопическая электроэксцизия (ЭЭ) осуществлялась общепринятыми способами. Распределение больных в зависимости от способа удаления диспластических образований слизистой желудка представлено в табл. 2. Как видно из таблицы, методом эндоскопической резекции слизистой образования были удалены у 34 (26,4%) пациентов, методом петлевой электроэксцизии образования удалены у 43 (33,3%) больных, у 52 (40,3%) наряду с петлевой электроэксцизией применялись другие способы лечения - электрокоагуляция с помощью щипцов для «горячей биопсии». На 8 сутки после эндоскопической резекции слизистой диаметр дефекта оставался все еще более 2 см, окончательное затягивание дефекта происходило до 21 суток. При петлевой электроэксцизии чаще всего диаметр дефекта не превышал 2 см, заживление происходило в сроки до двух недель.

Распределение пациентов по группам, согласно полученным результатам ПГИ используя Венскую классификацию эпителиальных неоплазий пищеварительного тракта

I группа (III категория) | II группа (IV категория)

↓ ↓

Магнификационная эндоскопия с хромоскопией слизистой оболочки желудка:

Оценить локализацию, размеры, цвет, ямочный рельеф измененной слизистой оболочки, произвести видеозапись

↓ ↓

Размеры образования | Эндоскопическая ультрасонография

↓ ↓ ↓

До 0,5х 0,5 см | Более 0,5 см | Оценка состояния измененой слизистой желудка, степени инвазии

↓ ↓ ↓

Колпачковая Резекция | Эндоскопическая электроэксцизия | Эндоскопическая резекция слизистой с диссекцией подслизистого слоя

Рис.3. Диагностический и лечебный алгоритм на втором этапе лечения диспластических образований слизистой желудка.

Таблица 2 - Распределение больных в зависимости от способа удаления диспластических образований слизистой желудка

Вид вмешательства	**Количество, чел.(%)**	**Диаметр дефекта на 8 день (мм)**			**Время затягивания дефекта в сутках**		
	Больных, чел.	До 10 мм	До 20 мм	Свыше 20 мм	До 7	До 14	До 21
Эндоскопическая колпачковая резекция	52 (40,3)	52 (40,3%)	0 (0)	0 (0)	52 (40,3%)	0 (0)	0 (0)
Петлевая электро-эксцизия	43 (33,3%)	2 (1,6%)	28 (21,7%)	3 (2,3%)	2 (1,6%)	24 (18,6%)	17 (13,2%)
Эндоскопическая резекция слизистой с диссекцией подслизитого слоя	34 (26,4%)	0 (0)	9 (7,0%)	25 (19,4)	0 (0)	0 (0)	34 (26,4%)
Всего	129 (100%)	54 (41,9%)	37 (28,7%)	28 (21,7%)	54 (41,9%)	24 (18,6%)	51 (39,5%)

Удаление диспластических образований слизистой оболочки желудка небольшого размера (менее 0,5 см), на основания которых трудно набросить петлю, осуществлялось с помощью метода колпачковой резекции, предложенного Inoue [6].

С помощью специальной насадки, прозрачного колпачка, устанавливаемого на конец стандартного аппарата GIF - 160 фирмы «Olympus», диспластическое образование подсасывалось, создавая псевдополиповидную форму. После этого на основание притянутого образования накидывалась предварительно введенная в колпачок петля.

Легко внедряясь и не встречая значительного сопротивления тканей проводилась электрокоагуляция на разных режимах подачи электрического тока. Для предотвращения перфорации стенки желудка под образование вводился физиологический раствор. Вмешательство выполнялось до образования ожогового струпа, вершина которого определялась на уровне слизистой. Во всех случаях участки диспластических образований слизистой желудка извлекались для гистологического исследования.

Электрокоагуляция диспластических образований слизистой желудка с помощью колпачка применялась для получения материала для исследования и с целью лечения. При диспластических образованиях слизистой желудка небольшого размера во время электрокоагуляции обычным петлевым методом ткани сгорают, не удается получить полноценный материал для гистологического исследования. После удаления диспластических образований слизистой желудка и дополнительной коагуляции образовавшийся участок приобретал уплощенную поверхность и белесоватый цвет, край его не возвышался над уровнем основной поверхности.

Образования, удаляемые методом колпачковой резекции, заживали в течение 1 недели. Например, на амбулаторном осмотре было выявлено полиповидное образование 0,4х0,3 см в антральном отделе по большой кривизне, имеющее ровную поверхность и розовый цвет. Полип был удален методом колпачковой резекции под контролем магнификационной эндоскопии. После удаления полипа через месяц признаки повторного роста не отмечались (рис. 4 А-Е)

	Рис. 4.А. ФГДС. Антральный отдел по большой кривизне образование 0,4х0,3 см.
	Рис. 4 Б. МГДС. При осмотре слизистой при увеличении ^{x}115, выявлен тип СВ.

	Рис. 4 В. МГДС. Щипцами для «горячей» биопсии образование захвачено до основания и отведено в просвет желудка.
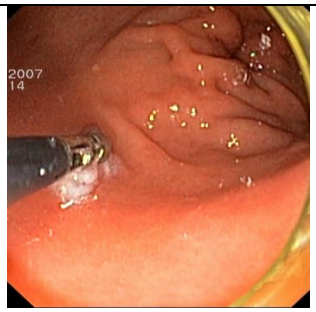	Рис. 4Г. МГДС. Чередованием режимов коагуляция и резание произведено отсечение образования.
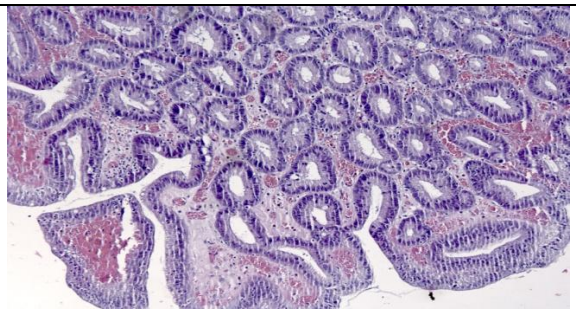	Рис. 4Д. Тубулярно-ворсинчатая аденома. Окраска гематоксилин эозином. Увеличение ^{x}100.

	Рис. 4 Е. МГДС через месяц. При увеличении ^{x}115 области удаленного образования визуализируется дефект 0,3 см, края дефекта тип В.

При выполнении электроэксцизии применяли различные технические приемы, облегчающие выполнение манипуляции и обеспечивающие безопасность вмешательства. Так для предупреждения перфорации подслизистого слоя желудка по игле под основание образования вводился стерильный раствор: р-р NaCl 10%-10,0 мл + Адреналин 0,1%-1,0 + р-р Метиленового синего 0,5% - 1,0 мл. За счет образовавшегося инфильтрата образование приподнималось, облегчая наложение петли на нужном уровне, а наличие красителя и сосудосуживающего препарата позволяло оценивать глубину удаления и снизить риск интраоперационного кровотечения. После наложения петли во время эндоскопического лечения проводилось пробное затягивание петли и отведение полипа от собственной мышечной оболочки слизистой. При этом осматривалось место наложения петли под увеличением для оценки адекватности удаления.

Удаление полиповидных образований более 0,5 см производилось петлей со стандартным сечением режущей части на различных режимах

электрохирургического аппарата. При электроэксцизии на разных режимах работы электрохирургического блока значительного кровотечения не отмечалось. Отсечение производилось в основном на режиме резания. После удаления образования и отхождения ожогового струпа отмечался дефект слизистой иногда значительных размеров, который заживал методом вторичного натяжения в течение 1 - 2 месяцев.

После малоинвазивных хирургических вмешательств пациентам проводили эрадикационную терапию по «тройной» схеме, предложенной на маастрихтском консенсусе гастроэнтерологов [7]. По этой схеме больному назначался двукратный прием комплекса препаратов (утром и вечером) в течение 7 дней: ингибиторы протонной помпы (ИПП) (омепразол, эзомепразол по 20 мг 2 раза), амоксициллин (500 мг 2 раза), кларитромицин (500 мг 2 раза). После завершения 7-дневного курса эрадикационной терапии был рекомендован 3-х недельный курс «долечивания» с назначением ИПП (омепразола и его аналогов по 20 мг 1 раз в день) [8]. Ускорение гиперпластических процессов является нецелесообразным, так как может способствовать ускорению росту опухоли на месте ее удаления. Дефекты после удаления очага диспластически измененной слизистой закономерно заживали. У большинства больных отсутствовали какие-либо клинические проявления. Больные вели привычный образ жизни, нормально питались. О наличие незажившего дефекта слизистой пациенты не знали, так как отсутствовали клинические проявления.

Ожоговый струп отторгался в течение 4 - 6 дней. Заживление послеожоговой раны происходило в период от 6 дней до 2 - 3 месяцев. Осложнения, такие как кровотечения, перфорация стенки желудка диагностировались в первые часы или дни после вмешательства. Обычно после эндоскопической петлевой электроэксцизии в стационаре больной находился не больше 2-3 дней. После ЭРС - до 7-10 дней.

Приводим наблюдение.

Больной М. , 57 л., а\к 487 был направлен 12.01.10 в эндоскопическое отделение для установления диагноза и решения вопроса о лечении. За неделю до поступления в стационар на амбулаторном осмотре выявлено полиповидное образование 0,4х0,3 см в субкардиальном отделе по большой кривизне, имеющее ровную поверхность с налетом фибрина на верхушке. Образование было удалено методом эндоскопической электроэксцизии петлей под контролем магнификационной эндоскопии. Через месяц после удаления признаки повторного роста не отмечались (Рис.5 А-Г).

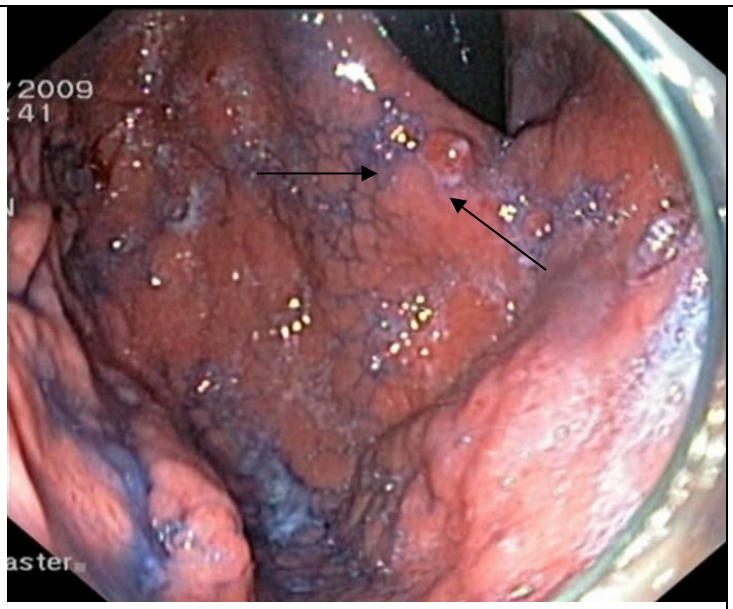

Рис. 5.А. ФГДС. Субкардиальный отдел по большой кривизне образование 0,4х0,3 см. Хромоскопия раствором индигокармина.

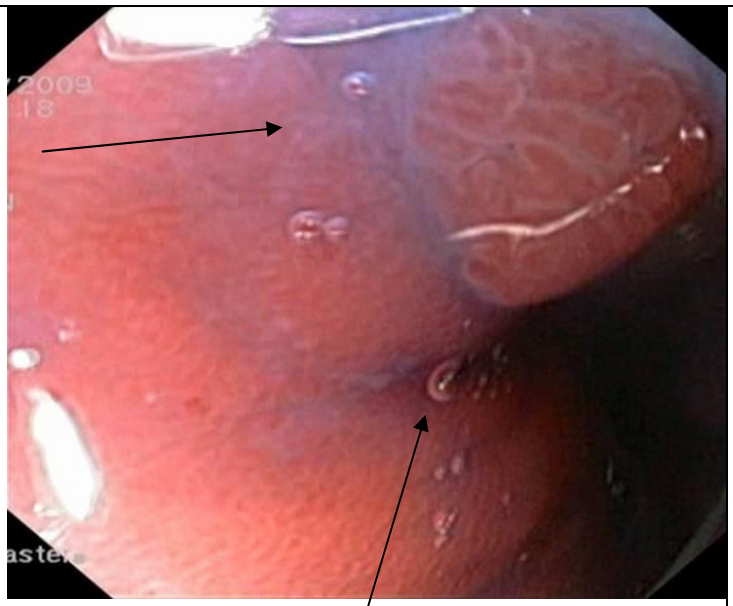	Рис. 5.Б. МГДС. Полиповидное образование 0,4х0,3 см. Хромоскопия раствором индигокармина. Увеличение ^{x}115. Усилилась визуализация рельефности слизистой. Тип С (удлиненные ямки).
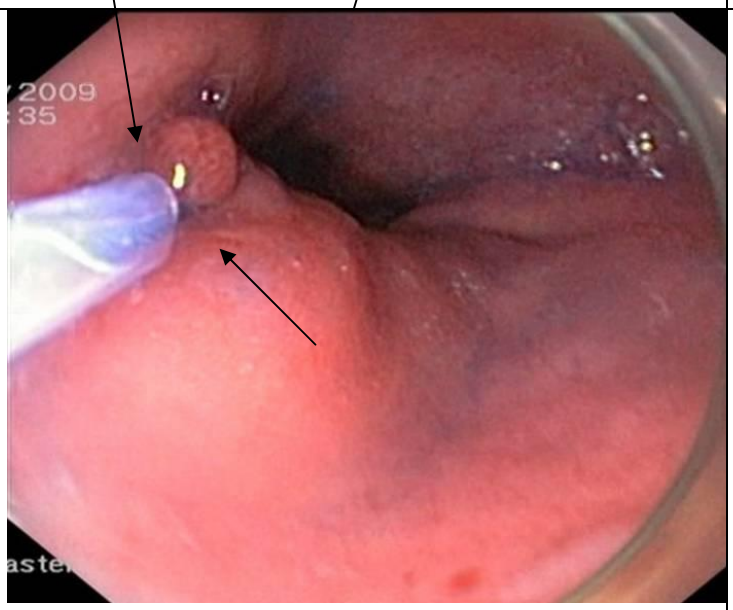	Рис. 5 В. МГДС. Петлей для эндоскопической электроэксцизии образование захвачено у основания и отведено в просвет желудка. Чередованием режимов коагуляции и резания произведено отсечение образования.

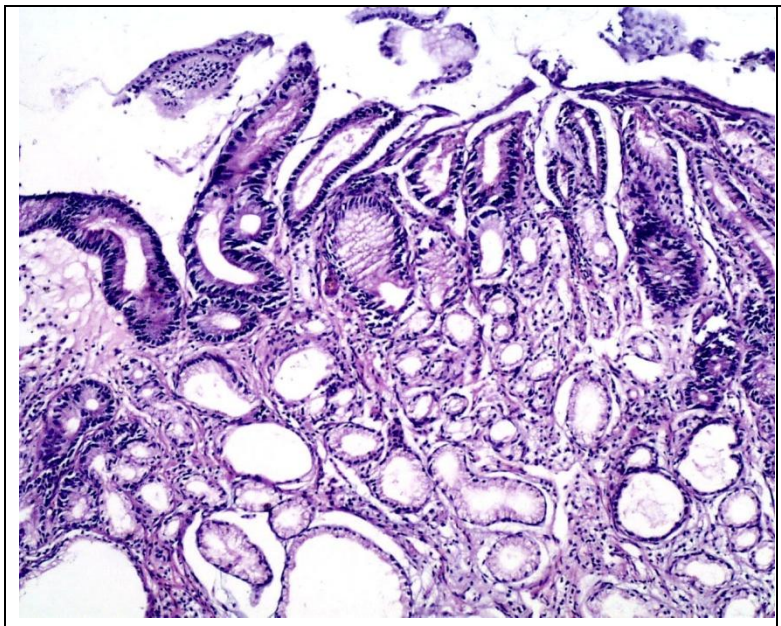	Рис. 5.Г. Гиперпластический полип с очаговой умеренной дисплазией поверхностных отделов эпителия. Окраска гематоксилин – эозином. Увеличение ^{x}100.

Выводы:

1. Для пациентов с неинвазивной неоплазией низкой степени оптимальной тактикой лечения является колпачковая или петлевая резекция участка диспластически измененной слизистой оболочки желудка для верификации диагноза и динамическое наблюдение с осмотрами каждые 6 месяцев.
2. Применение колпачковой резекции слизистой оболочки желудка с последующим патогистологическим исследованием позволяет верифицировать диагноз дисплазии; эпителизация дефекта слизистой при этом наступает в течение первой недели, осложнения отсутствуют.
3. Применение петлевой электроэксцизии с инъекцией в подслизистый слой физиологического раствора позволяет произвести забор гистологического препарата единым блоком. При этой манипуляции эпителизация происходит на 14 сутки, кровотечения, возникающие у 11,6 % больных, купируются эндоскопическими методами гемостаза.

Литература

1. *Аруин Л.И.* Новая международная классификация дисплазий слизистой оболочки желудка // Российский журнал гастроэнтерологии, гепатологии, колопроктологии,2002. - Т. 12. - №3.-С. 15-17.
2. *Correa P.* The gastric precancerous process // Cancer Surv.-1983.-Vol. 2.-P. 437-450.
3. *Correa P.* Human gastric cancerogenesis: a multistep and multifactorial process // Cancer rev.- 1992.-№ 52.-P. 6735-6740.
4. *Маев И.В., Зайратьянц О.В., Кучерявый Ю.А.* Кишечная метаплазия слизистой оболочки желудка в практике гастроэнтеролога: современный взгляд на проблему // Российский журнал гастроэнтерологии, гепатологии, колопроктологии,2006. - №4. - С. 38-48.
5. IARC Monographs on evaluation of cancerogenic risk.- Vol.61., Lyon,1994.
6. *Inoue H, Takeshita K, Hori H, Muraoka Y, Yoneshima H, Endo M.* Endoscopic mucosal resection with a cap-fitted panendoscope for esophagus, stomach and colon mucosal lesions // Gastrointestinal Endoscopy, 1993; №39.- P.58-62.
7. Current European concepts in the management of Helicobacter pylori infection: The Maastricht Consensus Report. Gut, 1997,- 41 (1). - P. 8-13.
8. *Циммерман Я.С.* Актуальные проблемы клинической гастроэнтерологии // Пермь,2008.- с.359.