УДК 616.37-002-036.12-06-072.1

НЕПОСРЕДСТВЕННЫЕ И ОТДАЛЕННЫЕ РЕЗУЛЬТАТЫ ПРЯМЫХ ОПЕРАТИВНЫХ ВМЕШАТЕЛЬСТВ НА ПОДЖЕЛУДОЧНОЙ ЖЕЛЕЗЕ У БОЛЬНЫХ С ОСЛОЖНЕННЫМ ХРОНИЧЕСКИМ ПАНКРЕАТИТОМ

Корочанская Наталья Всеволодовна – д.м.н., профессор
МБУЗ ГБ № 2 «КМЛДО»,
Кубанский государственный медицинский университет, Краснодар, Россия

Рогаль Михаил Леонидович – д.м.н., профессор
НИИСП им. Н.В. Склифосовского, Москва, Россия

Макаренко Александр Владимирович – к.м.н.
МБУЗ ГБ № 2 «КМЛДО», Краснодар, Россия

Мурашко Надежда Владимировна – к.м.н.
МБУЗ ГБ № 2 «КМЛДО», Краснодар, Россия

Представлен комплексный анализ ранних и отдаленных результатов прямых оперативных вмешательств на поджелудочной железе.

Ключевые слова: ОСЛОЖНЕННЫЙ ХРОНИЧЕСКИЙ ПАНКРЕАТИТ, НЕПОСРЕДСТВЕННЫЕ И ОТДАЛЕННЫЕ РЕЗУЛЬТАТЫ ХИРУРГИЧЕСКОГО ЛЕЧЕНИЯ.

UDC 616.37-002-036.12-06-072.1

RESULTS OF DIRECT OPERATIONS ON THE PANCREAS IN PATIENTS WITH COMPLICATED CHRONIC PANCREATITIS

Korochanskaya Natalia Vsevolodovna – MD, prof.

City Hospital Nr 2 «KVMDA»,
Kuban state medical university, Krasnodar, Russia

Rogal Mikhail Leonidovich – MD, prof.
ERI by name of N.V.Sklifosovskii, Moskow, Russia

Makarenko Alexandr Vladimirovich – MD
City Hospital Nr 2 «KVMDA», Krasnodar, Russia

Murashko Nadejda Vladimirovna – MD
City Hospital Nr 2 «KVMDA», Krasnodar, Russia

The complex analysis of earlier and long-term results of direct operations on the pancreas is presented.

Key words: COMPLICATED CHRONIC PANCREATITIS, IMMEDIATE AND LONG-TERM RESULTS OF SURGERY.

Хирургическая панкреатология в последние десятилетия активно развивается, она пополнилась большим количеством «прямых» операций, выполняемых непосредственно на протоках и паренхиме поджелудочной железы (ПЖ) [1–11]. Проведение операций на ПЖ у больных хроническим панкреатитом (ХП) способствует улучшению качества жизни и восстановлению их работоспособности. Качество жизни пациентов, а также функция ПЖ в послеоперационном периоде зависят от вида оперативного вмешательства [12–15]. Считается, что идеальная операция при ХП должна обеспечивать длительную ликвидацию боли, купировать местные осложнения, быть максимально простой и безопасной и не должна приводить к нарушению экзосекреторной и инкреторной функций ПЖ [16–17].

Цель исследования: патогенетически обосновать место и роль панкреатодуоденальной резекции (ПДР) в структуре хирургических вмешательств при доброкачественных заболеваниях дуоденопанкреатического комплекса на основании оценки ранних и отдаленных результатов хирургического лечения.

Материал и методы исследования. По поводу осложненного ХП проведено 740 хирургических вмешательств, из них малоинвазивных – 574, прямых операций на ПЖ – 117. Кроме того, выполнено 66 пилоросохраняющих панкреатодуоденальных резекций (ПСПДР), 19 дуоденумсохраняющих резекций головки поджелудочной железы (ДСРГПЖ); 32 медиальные резекции поджелудочной железы (МРПЖ) с билатеральным панкреатоэнтероанастомозом (ПЭА). При этом послеоперационная летальность среди всех оперированных групп пациентов составила 0 %.

Для выполнения поставленных задач были использованы 11 методов исследования, суммарная характеристика которых представлена в таблице 1.

Таблица 1 – Перечень использованных методов и количество выполненных исследований

Использованные методы	Количество обследований
1. Оценка индекса массы тела (ИМТ)	117
2. Биохимические исследования сыворотки крови	234
3. Определение активности амилазы - в сыворотке крови - в моче	 312 200
4.Фиброгастродуоденоскопия (ФГДС)	234
5.Ультразвуковое исследование (УЗИ) ПЖ, желчевыводящих путей (ЖВП), желчного пузыря	234
6. Компьютерная томография	30
7. Эндоскопическая ретроградная холангиопанкреатография (ЭРХПГ)	80
8. Дуоденография (-скопия)	52
9. Интраоперационная вирсунгоскопия	55
10. Фистулография	107
Всего	1655

Результаты исследования

Среди всех прооперированных пациентов случаев летальных исходов не было. В основной группе осложнения раннего послеоперационного периода зарегистрированы у 15 больных (22,7 %), которым в раннем послеоперационном периоде (4–5-е сутки) потребовалось дренирование жидкостных скоплений и абсцессов парапанкреатической локализации под УЗ-контролем. При этом у 8 больных была получена серозно-геморрагическая жидкость без амилазной активности и признаков инфицирования, у 2-х пациентов выявлена умеренная амилазная активность в полученной жидкости (до 4200 Ед/л). У 3-х больных, наряду с серозно-геморрагической жидкостью, была получена лимфа, у 3-х пациентов – нагноившееся отделяемое.

В ходе проведения фистулографий не было выявлено связи данных скоплений с кишкой, также не было получено кишечного отделяемого по дренажным трубкам в течение всего периода наблюдения. Таким образом, у 2-х больных имело место скопление панкреатического сока в зоне

операции на фоне состоятельности ПЭА, возможно, из среза железы. Следует отметить, что дренажные трубки во всех случаях были удалены на 11–14-е сутки послеоперационного периода, что не повлияло в целом на увеличение сроков госпитализации (рис. 1).

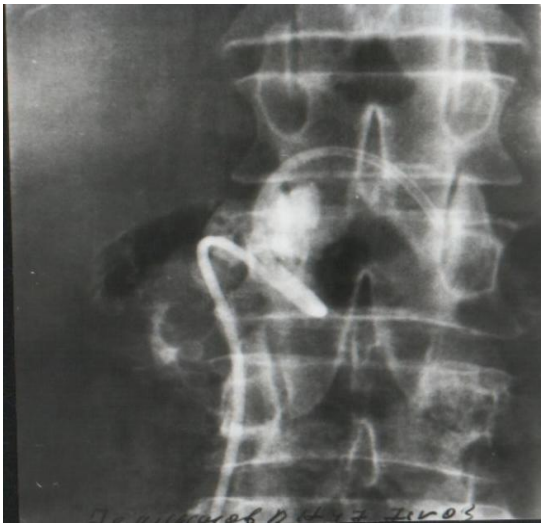

Рисунок 1. Фистулограмма при парапанкреатическом жидкостном скоплении

Стойкий гастростаз, сохраняющийся до 20 суток, выявлен у 6 больных, перенесших ПСПДР. В данных случаях потребовалось более длительное (до 14 суток) проведение энтерального зондового питания до полного восстановления моторно-эвакуаторной функции желудка (рис. 2).

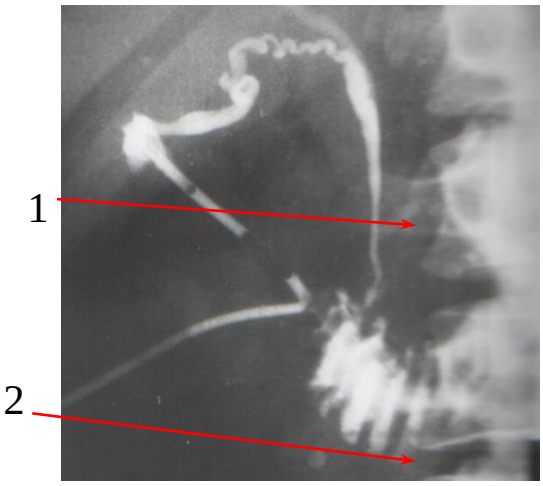

Рисунок 2. Чресфистульная холецистохолангиография. Проходимость интрапанкреатического отдела холедоха восстановилась:
1 – интрапанкреатический отдел холедоха; 2 – двенадцатиперстная кишка

Наиболее распространенными осложнениями в послеоперационном периоде стали жидкостные скопления вблизи панкреатоэнтероанастомоза с небольшой амилазной активностью, которые были купированы малоинвазивно под контролем ультразвука. У одного больного на фоне стеноза интрапанкреатического отдела холедоха возник билиостаз в результате операционной травмы и отека головки ПЖ. В дальнейшем проходимость интрапанкреатического отдела холедоха восстановилась самостоятельно. Гастродуоденостаза у больных в послеоперационном периоде не наблюдалось.

Осложнения раннего послеоперационного периода развились у 7 (36,8 %) из 19 оперированных больных, перенесших ДСРГПЖ. По характеру эти осложнения были в основном гнойно-септическими: образование инфильтратов (n = 2), жидкостных скоплений (n = 5) и абсцессов брюшной полости (n = 3), наружный панкреатический свищ оставшейся ткани головки железы (n = 3), стойкий гастростаз (n = 6), острая обтурационная кишечная непроходимость (n = 1), несостоятельность энтеростомы (n = 1), нагноение послеоперационной раны (n = 1), связанное с образованием наружного панкреатического свища, желчный перитонит (n = 2), обусловленный дефектом холедоха в ложе головки ПЖ (n = 1) и интраоперационной травмой печени (n = 1), контактный спондилит поясничных позвонков (n = 1).

Для купирования возникших осложнений у всех 5 больных данной группы потребовалось проведение повторных вмешательств, а именно – выполнено 7 релапаротомий, в том числе двум больным дважды. Кроме того, 5 пациентам выполнено дренирование абсцессов и жидкостных скоплений под УЗ-контролем, в том числе одному больному – дважды и одному – трижды. У 6 больных, перенесших ДСРГПЖ, обнаружен гастростаз, сохраняющийся до 14–40 суток. В 3-х случаях удалось консервативными мероприятиями справиться с этим осложнением, но

потребовались более длительная (14–18 суток) зондовая декомпрессия и проведение энтерального зондового питания до полного восстановления моторно-эвакуаторной функций двенадцатиперстной кишки (ДПК) и желудка. Следует отметить, что у 2-х больных гастростаз сочетался с билиостазом. По поводу некупируемого гастро- и билиостаза (на 27-е и 40-е сутки) потребовалось выполнить релапаротомии с формированием обходных гастро- и холедохоэнтероанастомозов.

Анализ выявленных у больных послеоперационных осложнений позволил распределить их на специфические осложнения, обусловленные особенностями методики выполнения операции, и неспецифические. Характер и соотношение возникших осложнений у больных, а также способы их хирургической коррекции нашли отражение в данных таблиц 2–3.

Таблица 2 – Распределение больных, перенесших ПСПДР, ДСРГПЖ и МРПЖ, по неспецифическим ранним послеоперационным осложнениям и повторным вмешательствам

№ п/п	Наименование осложнения, абс.(%)	ПСПДР (n = 66)			ДСРГПЖ (n = 19)			МРПЖ (n = 32)		
		Кол-во	Повторные вмешательства		Кол-во	Повторные вмешательства		Кол-во	Повторные вмешательства	
			релапаротомия	УЗ-дренирование		релапаротомия	УЗ-дренирование		релапаротомия	УЗ-дренирование
1	Острая обтурационная кишечная непроходимость	0	0	0	1 (5,2 %)	1	0	0	0	0
2	Несостоятельность энтеростомы	0	0	0	1 (5,2 %)	1	0	0	0	0
3	Желчный перитонит (дефект печени)	0	0	0	1 (5,2 %)	1	0	0	0	0

Таблица 3 – Распределение больных, перенесших ДСРГПЖ и МРПЖ, по специфическим ранним послеоперационным осложнениям и повторным вмешательствам

№ п/п	Наименование осложнения, абс.(%)	ПСПДР (*n* = 66)			ДСРГПЖ (*n* = 19)			МРПЖ (*n* = 32)		
		Кол-во	Повторные вмешательства		Кол-во	Повторные вмешательства		Кол-во	Повторные вмешательства	
			рела паро-томия	УЗ-дрени-рование		релапа-ротомия	УЗ-дрени-рование		рела-паро-томия	УЗ-дрени-рование
1	Жидкостное скопление	15 (23,0%)	0	15 (23,0%)	2 (10,5%)	0	2	4 (6,2%)	0	2
2.	Панкреатический свищ проксимальной культи ПЖ	0	0	0	2 (10,5%)	0	0	0	0	0
3	Парапанкреатический абсцесс	0	0	0	1 (5,2 %)	0	1	0	0	0
4	Абсцедирующий инфильтрат ложа головки	0	0	0	2 (10,5%)	2	1	0	0	0
5	Абсцессы подпеченочного пространства	3 (4,5%)	0	3 (4,5 %)	3 (15,8%)	1	1	0	0	0
6	Нагноение п/о раны	0	0	0	1 (5,2 %)	0	0	0	0	0
7	Желчный перитонит (дефект холедоха)	0	0	0	1 (5,2 %)	1	0	0	0	0
8	Билиостаз	0	0	0	2 (10,5%)	2	0	1 (3,1%)	0	0
9	Гастродуоденостаз	6 (9,0%)	0	0	5 (26,3%)	2	0	0	0	0

Из данных, представленных в таблицах 2–3, следует, что в основной группе больных неспецифические осложнения не возникли, в то время как в контрольной группе ДСРГПЖ они были обнаружены, что обусловило необходимость повторных абдоминальных вмешательств (табл. 4). Специфические осложнения у больных имели в основном гнойно-септический характер.

Таблица 4 – Распределение повторных вмешательств у больных, перенесших ПСПДР, ДСРГПЖ и МРПЖ

№ п/п	Характер операций, абс.(%)	ПСПДР (n = 66)	ДСРГПЖ (n = 19)	МРПЖ (n = 32)
1	Релапаротомии	0	7 (37,0 %)	0
2	Повторные релапаротомии	0	2 (10,5 %)	0
3	УЗ-дренирования	18 (27,2 %)	6 (31,5 %)	2 (6,2 %)

После ПСПДР зарегистрированы жидкостные скопления парапанкреатической локализации, связанные с подтеканием панкреатического сока со среза железы и лимфореей.

Значительное количество ранних послеоперационных осложнений в группе больных, перенесших ДСРГПЖ, повлекло за собой более длительное нахождение больных в реанимационном отделении и, соответственно, обусловило продолжительный послеоперационный период (табл. 5).

Таблица 5 – Длительность операции и продолжительность послеоперационного периода у больных, перенесших ПСПДР, ДСРГПЖ и МРПЖ

№ п/п	Показатель	ПСПДР (n = 66)	ДСРГПЖ (n = 19)	МРПЖ (n = 32)
1	Продолжительность операции, мин	445 ± 50	393 ± 93	330 ± 36
2	Кол-во койко-дней в реанимации	5,9 ± 3,5	12,8 ± 11,3	5,3 ± 3,8
3	Кол-во койко-дней в послеоперационном периоде	14 ± 3,7	23,6 ± 16,4	15 ± 4,3

После ДСРГПЖ специфические осложнения возникли в 18 случаях у 4-х больных (28,6 %), При этом каждому из них для адекватной ликвидации осложнений потребовалось выполнить не только малоинвазивные вмешательства, но и релапаротомии.

Осложнения появились также у 4-х больных (12,5 %) после МРПЖ в виде жидкостных скоплений, ликвидированных малоинвазивно, и стеноза холедоха, купировавшегося самостоятельно с течением времени.

Продолжительность выполнения ПСПДР составила от 4 ч 30 мин до 10 ч, ДСРГПЖ – от 4 ч 30 мин до 9 ч 15 мин, МРПЖ – от 4 ч 30 мин до 9 ч 30 мин.

Заключение

У больных, перенесших ПСПДР, осложнения развились в 22,7 % случаев. В группе больных, перенесших МРПЖ с ПЭА, ранние послеоперационные осложнения зафиксированы у 12,5 % из них. У пациентов после ДСРГПЖ осложнения обнаружены в 36,8 % случаев. После выполнения резецирующих операций у больных возникшие осложнения максимально отличались по структуре. Так, при выполнении ПСПДР у больных не отмечено осложнений, требующих релапаротомий, однако, после ДСРГПЖ, релапаротомии были проведены в 26 % случаев.

Проведенный анализ непосредственных результатов, полученных после выполнения ПСПДР и органосохраняющих операций МРПЖ и ДСРГПЖ, свидетельствует о том, что непосредственные послеоперационные результаты у больных, перенесших ПСПДР, лучше, чем при ДСРГПЖ, но несколько хуже, чем при МРПЖ с ПЭА.

Своевременное интраскопическое вмешательство в случае развития осложнений у больных с ХП возможно при обязательном плановом динамическом наблюдении за состоянием у них брюшной и плевральных полостей, а также области анастомозов. При использовании

малоинвазивных и лапароскопических вмешательств в раннем послеоперационном периоде после ПСПДР процент проведенных релапоротомий был сведен к нулю, поскольку адекватная санация и дренирование под УЗ-контролем позволили справиться с большинством осложнений, которые ранее требовали проведения релапаротомии.

Таким образом, выполнение ПСПДР в строгом соответствии с разработанной технологией позволяет радикально изменить структуру ранних послеоперационных осложнений, ликвидировать несостоятельность ПЭА и обеспечивает своевременное восстановление моторно-эвакуаторной функции желудка.

Список литературы

1. *Оноприев В.И., Коротько Г.Ф., Рогаль М.Л., Восканян С.Э.* Панкреатодуоденальная резекция (Аспекты хирургической техники, функциональные последствия). – Краснодар, 2005. – 135 с.
2. *Beger H.G., Buchler M.* Duodenum-preserving resection of the head of the pancreas in chronic pancreatitis with inflammatory mass in the head // World J. Surg. – 1990. – Vol. 14, № 1. – P. 83–87.
3. *Beger H.G., Schoenberg M.H., Link K.H., Safi F., Berger D.* Duodenum-preserving pancreatic head resection– a standard method in chronic pancreatitis // Chirurg. – 1997. – Vol. 68, № 9. – P. 874–880.
4. *Beger H.G., Warshaw A.L., Buchler M.W.* The Pancreas. – Oxford: Blackwell Science, 1998. – P. 1215–1217.
5. *Beger H.G., Schlosser W., Siech M., Poch B.* The surgical management of chronic pancreatitis: duodenum-preserving pancreatectomy // Adv. Surg. – 1999. – Vol. 32. – P. 87–104.
6. *Beger H.G., Schlosser W., Friess H.M., Buchler M.W.* Duodenum-preser-ving head resection in chronic pancreatitis changes the natural course of the disease: a single-center 26-year experience // Ann. Surg. – 1999. – Vol. 230, № 4. – P. 512–519.
7. *Frey C.F.* Management of necrotizing pancreatitis // West. J. Med. – 1993. – Vol. 159, № 6. – P. 675–680.
8. *Frey C.F., Reber H.A.* Clinically based classification system for acute pancreatitis // Pancreas. – 1993. – Vol. 8, № 6. – P. 738–740.
9. *Frey C.F., Amikura K.* Local resection of the head of the pancreas combined with longitudinal pancreaticojejunostomy in the management of patients with chronic pancreatitis // Ann. Surg. – 1994. – Vol. 220, № 4. – P. 492–504.
10. *Izbicki J.R., Bloechle C., Knoefel W.T., Rogiers X., Kuechler T.* Surgical treatment of chronic pancreatitis and quality of life after operation // Surg. Clin. North Am. – 1999. – Vol. 79, № 4. – P. 913–944.
11. *Izbicki J.R., Yekebas E.F., Strate T., Eisenberger C.F., Hosch S.B., Steffani K.* Extrahepatic portal hypertension in chronic pancreatitis: an old problem revisited // Ann. Surg. – 2002. – Vol. 236, № 1. – P. 82–89.
12. *Buchler M.W., Berberat P., Reber P.U., Friess H.* Surgical therapy in chronic pancreatitis // Ther. Umsch. – 1996. – Vol. 53, № 5. – P. 365–376.
13. *Buchler M.W., Baer H.U., Seiler C., Reber P.U., Sadowski C., Friess H.* Duodenum preserving resection of the head of the pancreas: a standard procedure in chronic pancreatitis // Chirurg. – 1997. – Vol. 68, № 4. – P. 364–368.
14. *Buchler M.W., Friess H., Muller M.W., Beger H.G.* Duodenum preserving resection of the head of the pancreas: a new standard operation in chronic pancreatitis // Langenbecks Arch. Chir. Suppl. Kongressbd. – 1997. – Vol. 114. – P. 1081–1083.
15. *Buchler M.W., Friess H., Bittner R., Roscher R., Krautzberger W., Muller M.W., Malfertheiner P., Beger H.G.* Duodenum-Preserving Pancreatic Head Resection: Long-Term Results // J. Gastrointest. Surg. – 1997. – Vol. 1, № 1. – P. 13–19.
16. *Ho H.S., Frey C.F.* Current approach to the surgical management of chronic pancreatitis // Gastroenterologist. – 1997. – Vol. 5, № 2. – P. 128–136.
17. *Ho H.S., Frey C.F.* The Frey procedure: local resection of pancreatic head combined with lateral pancreaticojejunostomy // Arch. Surg. – 2001. – Vol. 136, № 12. – P. 1353–1358.