УДК 616.367:611.346.2] – 089.844

ВОССТАНОВЛЕНИЕ ЖЕЛЧЕОТТОКА ПРИ СТРИКТУРАХ ВНЕПЕЧЕНОЧНЫХ ЖЕЛЧНЫХ ПРОТОКОВ С ПОМОЩЬЮ ТОНКОКИШЕЧНОГО АУТОТРАНСПЛАНТАТА ПЕРЕМЕННОГО ДИАМЕТРА

Марков Павел Викторович – д.м.н.
ГБУЗ «Краевая клиническая больница № 2»;
ГБОУ ВО «Кубанский государственный медицинский университет», Краснодар, Россия

Пыхтеев Вадим Сергеевич
ГБОУ ВО «Кубанский государственный медицинский университет», Краснодар, Россия

Описан способ восстановления желчеоттока при стриктурах и заболеваниях внепеченочных желчных протоков с помощью трансплантата из изолированного сегмента тонкой кишки на сосудистой ножке переменного диаметра. Он сочетает в себе преимущества наложения гепатикоэнтероанастомоза при формировании анастомоза с общим печеночным протоком высоко в воротах печени или с долевыми печеночными протоками и возможность восстановления оттока желчи непосредственно в двенадцатиперстную кишку. Способ применен в клинике у 12 пациентов. Дистальный анастомоз у 3-х пациентов формировали с концом общего желчного протока, включая в пассаж желчи большого дуоденального сосочка, а у 9 пациентов – с вертикальной ветвью двенадцатиперстной кишки. Срок наблюдения составил от 1,5 до 11 лет. Рецидива стриктур не обнаружено.
Отдаленные результаты оценены с применением инструментальных (УЗИ, дуоденоскопия, холангиография) и биохимических методов исследования, по данным которых у всех пациентов отмечено улучшение функции печени и отсутствие явлений холестаза и холангита.

Ключевые слова: СТРИКТУРЫ ВНЕПЕЧЕНОЧНЫХ ЖЕЛЧНЫХ ПРОТОКОВ, ВОССТАНОВИТЕЛЬНЫЕ И РЕКОНСТРУКТИВНЫЕ ОПЕРАЦИИ НА ЖЕЛЧНЫХ ПРОТОКАХ, ТОНКОКИШЕЧНЫЙ АУТОТРАНСПЛАНТАТ

UDC 616.367:611.346.2] – 089.844

RECONSTRUCTION OF BILE OUTFLOW IN EXTRA-HEPATIC STRICTURES WITH INTESTINAL AUTO-TRANSPLANT WITH VARIABLE DIAMETER

Markov Pavel Viktorovich – MD
SBIHC «Region clinic hospital Nr 2»;
SBEA HE «Kuban state medical university», Krasnodar, Russia

Pykhteev Vadim Sergeevich
SBEA HE «Kuban state medical university», Krasnodar, Russia

A method of reconstruction of bile outflow in extra-hepatic strictures and diseases by using an auto-transplant from isolated intestinal segment on vascular pedicle of a variable diameter. It combines benefits of hepaticojejunal anastomosis when formation the anastomosis with common hepatic duct in high place of the hepatic porta or with separate hepatic ducts is taken place. The opportunity of bile outflow reconstruction direct to the duodenum is obtained. The method was used in 12 patients. In 3 of them distal anastomosis with end of common bile duct including in bile outflow of duodenal papilla was formed. In 9 of them – with vertical part of the duodenum. An observation period was 1.5 – 11 years. There was no stricture relapses. Long-term results were assessed by means of instrumental methods (sonography, duodenoscopy, cholangiography) and biochemical analysis. According to data obtained all patients demonstrated the improvement of hepatic function and absence of cholestasis and cholangitis symptomes.

Keywords: EXTRAHEPATIC BILE DUCT STRICTURES, RECONSTRUCTIVE OPERATIONS ON BILE DUCTS, JEJUNAL AUTO-TRANSPLANT

Общепризнанным стандартом для восстановления желчеоттока при стриктурах внепеченочных желчных протоков (ВЖП) является гепатикоеюностомия на выключенной по Ру петле тонкой кишки (ГЭА).

Однако наиболее физиологичными являются операции с организацией поступления желчи непосредственно в двенадцатиперстную кишку (ДПК), в идеальном случае включая большой дуоденальный сосочек (БДС) [1, 12].

Предложенные до настоящего времени различные способы замещения продленных дефектов общего печеночно-желчного протока (ОПЖП) разнообразными трансплантатами из биологических тканей и небиологических материалов не нашли широкого применения в основном из-за неудовлетворительных отдаленных результатов лечения.

В подавляющем большинстве случаев это обусловлено несоответствием используемого трансплантата строению желчных протоков.

По мнению ряда авторов, наиболее оптимальным трансплантатом для ВЖП является аутотрансплантат, созданный из участка тонкой кишки на сосудистой ножке, диаметр которой уменьшен соответственно диаметру ВЖП [9, 11, 22]. Нами был разработан вариант этого способа операции с оценкой его в эксперименте и в клинике [6, 7].

Однако во многих клинических ситуациях, особенно при высоких стриктурах типа «-1» и «-2», использовать предложенный способ не представляется возможным из-за сложностей формирования анастомоза между аутотрансплантатом и печеночными протоками.

В связи с этим была поставлена задача – разработать способ замещения ВЖП, который бы совмещал положительные стороны ГЭА в части технической возможности формирования анастомоза с общим печеночным протоком (ОПП) в воротах печени (либо с долевыми

печеночными протоками) и обеспечивал свободный пассаж желчи в ДПК, одновременно препятствуя дуодено-билиарному рефлюксу.

Материал и методы

Материалом для настоящего исследования послужили результаты лечения 12 пациентов (в возрасте от 21 до 65 лет), находившихся на лечении с 2002 по 2017 г. Среди больных мужчин было 4, женщин – 8.

Показанием к выполнению восстановительно-реконструктивного вмешательства на ВЖП у 11 пациентов явились посттравматические стриктуры, полные и неполные наружные желчные свищи. У 10 больных они развились в результате ятрогенного повреждения ВЖП во время выполнения холецистэктомии, у одного – вследствие травмы живота. У одной пациентки операция была выполнена по поводу кисты опухоли проксимальных желчных протоков (ОПЖП).

Проксимальный уровень стриктур по классификации Э. И. Гальперина представлен в таблице 1.

Таблица 1 – Верхний уровень стриктуры
(по классификации Э. И. Гальперина, 2002)

Уровень стриктуры	**Число больных**
-3	1
-2	1
-1	4
0	6
Всего	12

У всех 12 пациентов имелись высокие стриктуры: у одной пациентки после иссечения всех рубцовых тканей наблюдались отдельно концы правого и левого долевых протоков, еще у одной – трех протоков. На момент реконструктивно-восстановительной операции у всех пациентов были купированы острые явления механической желтухи и холангита, у 11 имелись сформированные под ультразвуковым контролем (УЗК) чрескожные чреспеченочные холангиостомы.

Технология вмешательства включала следующие этапы. Выделяли и готовили для анастомозирования концы ОПП и общего желчного протока (ОЖП). Особое внимание уделяли тщательному иссечению рубцовых тканей на концах протоков, для того чтобы накладывать анастомоз с хорошо кровоснабженным краем с четкой дифференцировкой на слои, имеющим полноценную слизисто-подслизистую оболочку. В ряде случаев для увеличения диаметра ОПП выполняли продольное рассечение левого долевого протока.

Далее выбирали петлю тонкой кишки на расстоянии 30–40 см от связки Трейца. С учетом архитектоники сосудов брыжейки соответственно предполагаемым границам пересечения кишки перевязывали и пересекали сосуды аркад с сохранением магистрального кровоснабжения сегмента тонкой кишки. По выбранным границам пересекали кишку так, чтобы получить изолированный участок длиной 8–10 см. Непрерывность тонкой кишки восстанавливали однорядным анастомозом конец в конец. Проксимальную часть выкроенного сегмента тонкой кишки на протяжении 2–4 см оставляли из всей окружности кишки. Далее путем резекции стенки кишки по противобрыжеечному краю на протяжении 1–2 см постепенно сужали трансплантат до внешнего диаметра 1 см так, чтобы он сохранял цилиндрическую форму на протяжении 6–8 см (рисунок 1).

При сильном кровотечении из сосудов подслизистого слоя их лигировали. После резекции стенки кишки свободные ее края сшивали между собой однорядными серозно-мышечно-подслизистыми узловыми швами либо прецизионным непрерывным швом монофиламентной нитью. Узловые швы предпочитали накладывать на узкую цилиндрическую часть трансплантата для того, чтобы иметь возможность в последующем при необходимости укоротить трансплантат.

Таким образом, формировали тонкокишечный аутотрансплантат переменного диаметра на участке брыжейки с проксимальным концом во

всю ширину кишки, а далее цилиндрической формы с внешним диаметром 1 см (рисунок 1).

Рисунок 1 – Этапы формирования тонкокишечного трансплантата переменного диаметра

Через трансплантат проводили тонкий перфорированный на протяжении 6–10 см силиконовый дренаж. Его конец, выходящий из проксимального участка трансплантата, после наложения задней стенки анастомоза с ОПП фиксировали к концу имеющегося чрескожного чреспеченочного дренажа, установленного до операции УЗК, и дренаж проводили транспеченочно, заменяя ранее установленную трубку. Второй конец дренажа при формировании дистального анастомоза проводили через него в ДПК. Дренирование выполнялось исключительно с целью обеспечения декомпрессии желчного дерева в раннем послеоперационном периоде на время стихания воспаления и отека в зонах анастомозов и трансплантата. В ряде случаев установленный до операции чреспеченочный дренаж оставляли в желчном дереве выше проксимального анастомоза, а через весь трансплантат проводили отдельный тонкий «скрытый» дренаж. При этом один его конец располагали в печеночных протоках выше проксимального анастомоза, а второй проводили через дистальный анастомоз в ДПК. В этом случае

дренаж извлекали во время дуоденоскопии обычно на 14–30-е сутки после операции.

Подготовленный трансплантат перемещали в подпеченочное пространство через окно в бессосудистой зоне правой части брыжейки поперечной ободочной кишки. Его укладывали изоперистальтически по отношению к току желчи от ворот печени вдоль печеночно-двенадцатиперстной связки.

С проксимальным широким концом трансплантата поступали двояко. При наличии широкого конца ОПП (за счет продольного рассечения стенки левого долевого протока, а также у пациентки после экстирпации кисты ОПЖП) и удобных технических условий для наложения анастомоза формировали проксимальный анастомоз по типу «конец в конец», иногда немного ушивая просвет трансплантата со стороны брыжеечного края несколькими узловыми швами. Этот вариант был применен у 7 пациентов.

В других случаях проксимальный широкий конец трансплантата ушивали наглухо узловым или непрерывным прецизионным однорядным серозно-мышечно-подслизистым швом, для того чтобы сформировать анастомоз типа «конец в бок». При этом техническая сторона формирования анастомоза между ОПП или долевыми печеночными протоками ничем не отличалась от создания обычного ГЭА.

Для формирования проксимального анастомоза между ОПП и трансплантатом применяли прецизионный однорядный узловой шов с широким захватом подслизистой основы стенки кишки и без захвата слизистой оболочки протока, выполненным рассасывающимся синтетическим шовным материалом 5/0 – 6/0 узлами наружу на атравматичных иглах.

Анастомоз типа «конец ОПП в бок трансплантата» был сформирован у 3-х пациентов. У одной пациентки имели место близко расположенные

отдельные концы трех печеночных протоков. Их медиальные стенки сшили между собой несколькими узловыми швами узлами наружу, сформировав общий конец для наложения анастомоза. Еще в одном случае имелся значительный диастаз между двумя долевыми протоками, и их пришлось вшить в бок трансплантата по отдельности.

В случаях, когда можно было использовать для анастомозирования терминальный отрезок ОЖП, трансплантат укладывали вдоль гепатодуоденальной связки и формировали анастомоз между его дистальным концом и концом ОЖП с использованием тех же принципов шва (рисунок 2, А, В). Этот вид вмешательства удалось выполнить 3-м пациентам.

У 9 пациентов не было возможности включить в пассаж желчи ОЖП и БДС. Этим пациентам дистальный анастомоз сформировали с ДПК на уровне границы средней и нижней трети ее вертикальной ветви. В этом случае трансплантат укладывали вдоль гепатодуоденальной связки и далее вдоль латерального края вертикальной ветви ДПК. Таким образом, трансплантат в терминальной части располагался параллельно вертикальной ветви ДПК, и соединение с последней происходило под острым углом для усиления арефлюксных свойств создаваемой конструкции (рисунок 2, Б, Г).

Результаты. Летальных исходов не было. Осложнения в раннем послеоперационном периоде развились у 3-х больных.

В одном случае у пациентки после экстирпации кисты холедоха наблюдалось желчеистечение по дренажу подпеченочного пространства, что было связано с «точечной» несостоятельностью по линии шва проксимального анастомоза. У пациентки имелся только «скрытый» дренаж, функция которого была нарушена. Был установлен дополнительно эндоскопический стент с благоприятным исходом.

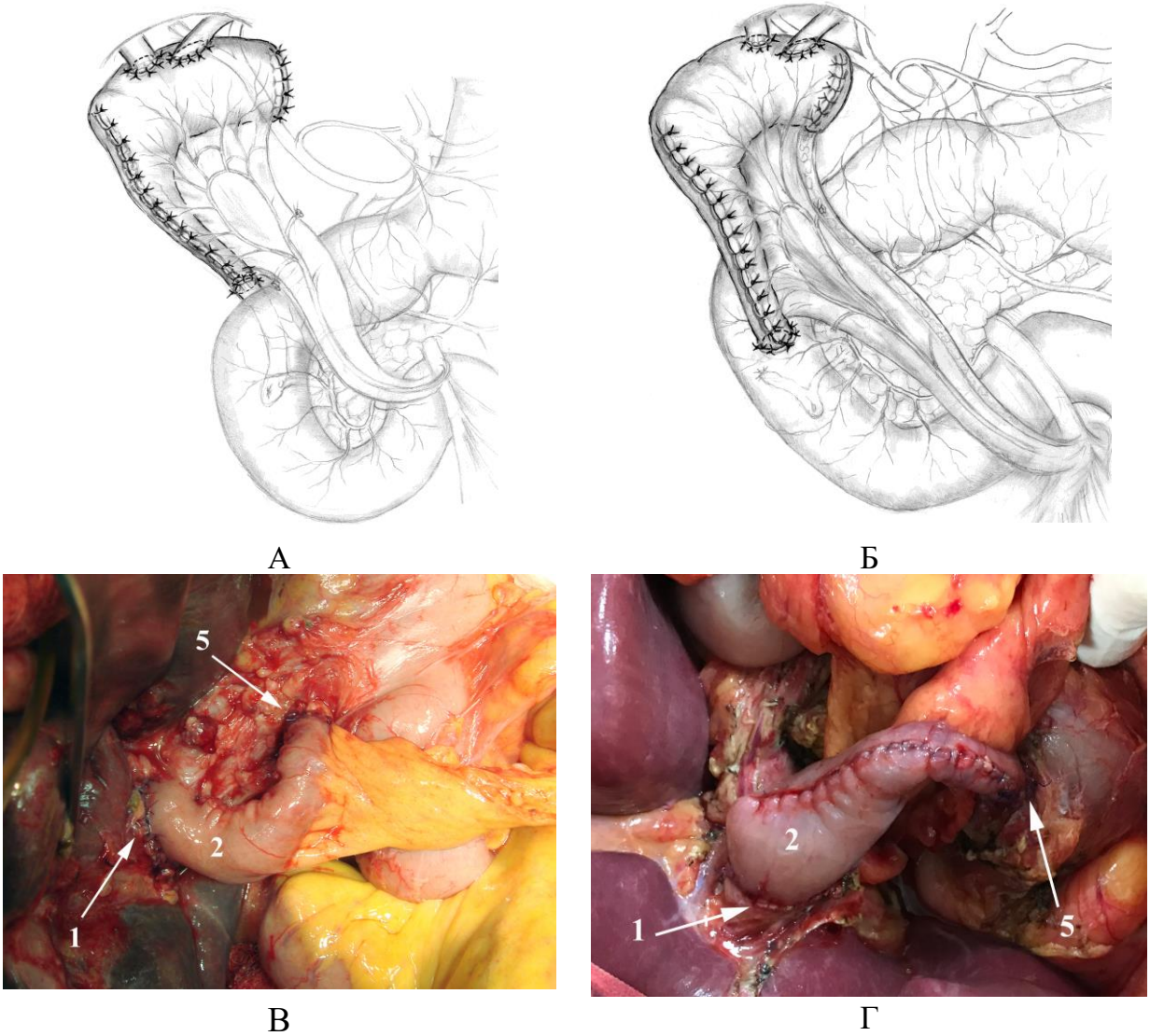

Рисунок 2 – Варианты формирования анастомозов с трансплантатом:
А, В – с включением в желчеток терминального отрезка ОЖП;
Б, Г – с формированием дистального анастомоза между трансплантатом и вертикальной ветвью ДПК; 1 – анастомоз ОПП с трансплантатом;
2 – тонкокишечный трансплантат переменного диаметра; 3 – заглушенный широкий конец тонкокишечного трансплантата; 4 – анастомоз трансплантата с ДПК; 5 – анастомоз трансплантата с ОЖП

У 2-х пациентов имели место осложнения в виде жидкостных скоплений и гематом в подпеченочном и правом поддиафрагмальном пространствах, что было обусловлено разделением обширных плоскостных сращений во время операции. Они были успешно купированы с помощью чрескожного дренирования под УЗК.

Отдаленные результаты лечения оценены в сроки от 1,5 до 11 лет. Из 12 пациентов потеряна связь с 2-мя больными, оперированными в 2002 и 2004 гг. Последний раз они были обследованы через 3 и 4 года после операции соответственно.

При контрольном обследовании пациентов биохимические показатели функции печени и маркеры холестаза у всех были в пределах нормальных значений, и разница между показателями в различные сроки была статистически не достоверна ($p > 0,05$). Рецидивов заболевания не было.

При ультразвуковом исследовании всегда удавалось визуализировать трансплантат и в большинстве случаев определить зоны анастомозов. Расширения внутрипеченочных желчных протоков отсутствовали.

При выполнении дуоденоскопии у пациентов с дистальным анастомозом между тонкокишечным трансплантатом и ДПК его всегда удавалось визуализировать. Устье анастомоза располагалось по большой кривизне вертикальной ветви ДПК, и оно было прикрыто складками дуоденальной слизистой оболочки. При инсуффляции воздуха и расправлении стенки кишки четко определялась зона анастомоза диаметром не более 1 см. Во время прохождения перистальтической волны анастомоз смыкался, а после – раскрывался, и из трансплантата в ДПК поступала небольшая порция желчи.

Для изучения рентгеноанатомии и функции вновь созданных ВЖП выполняли фистулографию через установленный во время операции чрескожный чреспеченочный дренаж. На рентгенограммах всегда можно было определить трансплантат и зоны анастомозов. Во всех случаях они были свободно проходимы для контрастного вещества (рисунок 3).

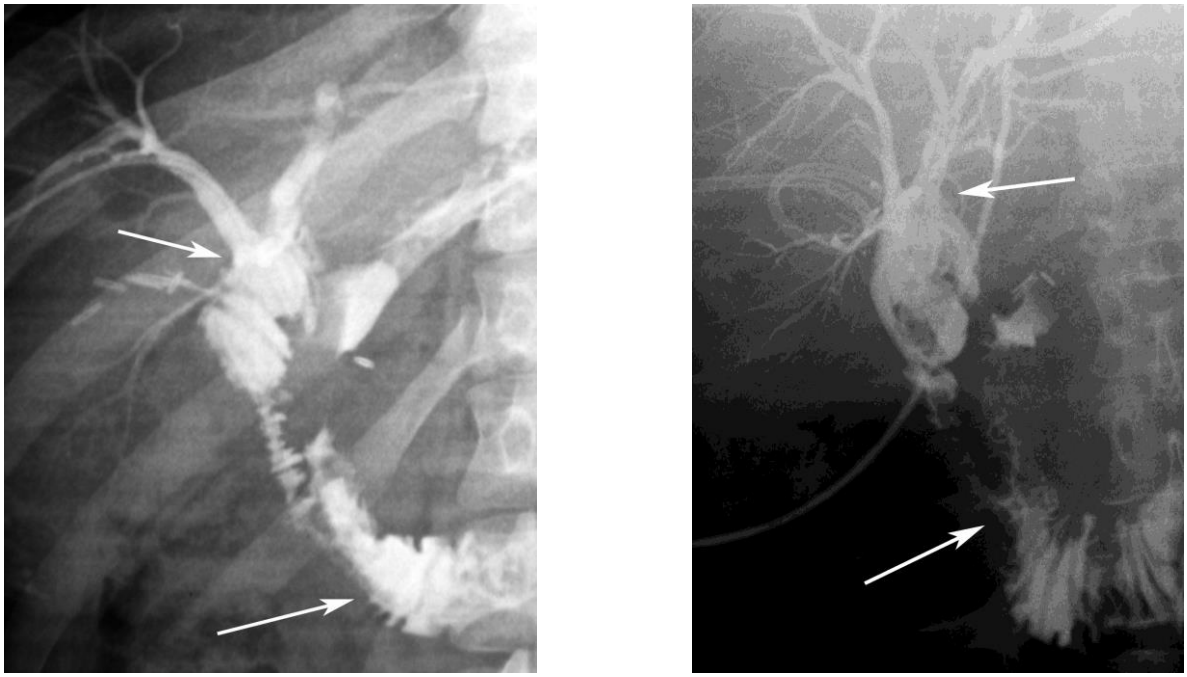

А Б

Рисунок 3 – Рентгеноанатомия желчевыводящих путей после пластики тонкокишечным трансплантатом переменного диаметра (фистулография). Стрелками указаны зоны анастомозов

Проксимальная часть трансплантата имела вид обычной петли тонкой кишки, и зона проксимального анастомоза выглядела так же, как после формирования ГЭА между ОПП и тонкой кишкой. Далее трансплантат был представлен тонкой цилиндрической трубчатой структурой, по диаметру сопоставимой с диаметром ОПЖП.

При проведении рентгеноскопии у всех больных фиксировалась активная перистальтика тонкокишечного трансплантата, по интенсивности сопоставимая с перистальтикой тонкой кишки. При тугом заполнении контрастным веществом, оно накапливалось в широкой проксимальной части трансплантата, которая легко увеличивала свой диаметр за счет растяжения стенки кишки. Однако под действием перистальтических движений контрастная масса начинала свободно поступать далее, контрастируя тонкую цилиндрическую часть трансплантата, стенка которого также совершала активные перистальтические движения. Далее

наблюдалось свободное и порционное поступление контраста в ДПК, совпадающее с прохождением перистальтической волны по трансплантату и ДПК.

С целью выявления рефлюкса дуоденального содержимого во ВЖП у 6 больных в сроки 6–24 мес была выполнена контрастная рентгеноскопия ДПК с провокационными пробами (исследование в положении Тренделенбурга и при напряжении брюшной стенки). Ни в одном случае рефлюкса контрастного вещества в трансплантат отмечено не было.

Обсуждение. На сегодняшний день общепринятым методом восстановления желчеоттока в кишечник при заболеваниях и повреждениях ВЖП является ГЭА на отключенной по Ру петле тонкой кишки [1, 2, 3, 16, 19].

При выполнении ряда условий, а именно: формирование прецизионного билиодигестивного анастомоза с хорошо кровоснабженной, лишенной рубцовой ткани стенкой ОПЖП, использование синтетического монофиламентного рассасывающегося тончайшего атравматичного шовного материала, формирование анастомоза с точным сопоставлением слизисто-подслизистых слоев, использование микрохирургической техники наложения шва – удается добиться создания надежного соустья без тенденции к рубцеванию и рецидиву стриктуры [5, 8, 13]. Конструкция отключенной по Ру петли кишки достаточной длинны (80–100 см) предотвращает заброс химуса в желчные протоки и надежно препятствует развитию холангита [1, 19]. Все это позволяет добиться отличных и хороших отдаленных результатов лечения у подавляющего числа больных с доброкачественными стриктурами ВЖП.

Реконструктивная операция имеет лишь один недостаток – из пассажа желчи исключается ДПК, что сказывается на процессах пищеварения и его регуляции [12, 20].

Для восстановления желчеоттока непосредственно в ДПК ряд авторов использовали изолированный сегмент тонкой кишки на сосудистой ножке [14, 15, 17, 21]. Однако тонкая кишка по диаметру значительно превосходит ОПЖП, что создает дополнительные трудности при включении ее между проксимальным и дистальным концами ОПП и ОЖП.

При анастомозировании дистального конца сегмента кишки с ДПК из-за создания соустья большой ширины неизбежен рефлюкс дуоденального содержимого в трансплантат и выше в желчное дерево с развитием холангита, а в широком сегменте тонкой кишки может застаиваться желчь [17, 20].

Решить эти проблемы можно за счет уменьшения диаметра кишечного сегмента, сделав его сопоставимым с размерами ВЖП. В 1964 г. американские хирурги K. W. Warren и W. M. McDonald предложили на их взгляд теоретически идеальный трансплантат для замещения циркулярного дефекта ОПЖП, которым мог бы стать уменьшенный в диаметре за счет продольного иссечения стенки кишки по противобрыжеечному краю сегмент тонкой кишки на сосудистой ножке. В нашей стране эту идею высказал В. И. Кочиашвили.

Несколько по-иному предложили формировать тонкий трубчатый трансплантат из сегмента тонкой кишки исследователи из Бразилии, которые уже не теоретически, а в эксперименте на собаках выкраивали сегмент тонкой кишки. Для того чтобы получить трубку нужного диаметра и не иссекать стенку кишки, они после ее рассечения по противобрыжеечному краю получали прямоугольный лоскут кишечной стенки и сшивали противоположные концы кишечного лоскута [10, 20]. Дистальный анастомоз формировали с ДПК. Авторами были получены хорошие результаты по данным клинико-лабораторных и морфологических исследований.

Уменьшенный в диаметре тонкокишечный трансплантат в эксперименте изучили T. C. Böttger и T. Junginger [9], а в клинике применили J. Erhard et al. и M. Pietsch et al. [11, 18] с хорошим отдаленным результатом.

Нами были изучены в процессе эксперимента морфологические особенности и функциональная активность цилиндрического трубчатого аутотрансплантата из сегмента тонкой кишки уменьшенного диаметра. Рентгенологическими и манометрическими исследованиями было показано, что такой трансплантат обладает активной перистальтикой и способен эффективно противостоять обратному рефлюксу кишечного содержимого [6]. В отличие от простой интерпозиции сегмента тонкой кишки, за счет уменьшения диаметра тонкокишечного трансплантата в нем не происходит длительной задержки содержимого. Этот способ был применен нами в клинике с хорошими отдаленными результатами [7].

Однако при высоких стриктурах часто встречаются сложные для наложения анастомоза ситуации: необходимость формировать его глубоко в воротах печени; либо с расширенным концом ОПП за счет продольного рассечения стенки левого долевого протока; либо со сформированной площадкой после сшивания двух или более отдельных печеночных протоков, либо формировать два отдельных анастомоза с долевыми протоками. В этом случае использовать трубчатый цилиндрический трансплантат диаметром 1–1,5 см часто бывает технически сложно и даже и невозможно.

Для того чтобы расширить возможности использования этого вида операции при высоких стриктурах, нами разработан вариант создания тонкокишечного трансплантата переменного диаметра. Эта технология сочетает в себе как уже изученные и подтвержденные большим практическим материалом преимущества гепатикоэнтероанастомоза в плане создания надежного соустья без тенденции к развитию стриктуры, а

также удобство наложения анастомоза типа «конец протоков в бок кишки», так и наиболее приемлемую с физиологической точки зрения схему организации желчеоттока непосредственно в ДПК, в идеальном случае – через дистальный отдел ОЖП и БДС.

Полученные хорошие отдаленные результаты лечения в виде отсутствия рецидивов стриктур и признаков развития холангита показали высокую эффективность разработанного способа.

Таким образом, использование тонкокишечного трансплантата переменного диаметра является надежным способом восстановления желчеоттока непосредственно в ДПК при высоких стриктурах ВЖП и может служить альтернативой гепатикоеюностомии на выключенной по Ру петле тонкой кишки.

Список литературы

1. *Гальперин Э. И.* Руководство по хирургии желчных путей / Э. И. Гальперин, П. С. Ветшев. – М.: Видар, 2009. – 568 с.
2. Диагностика и лечение различных типов высоких рубцовых стриктур печеночных протоков / Э. И. Гальперин, А. Ю. Чевокин, Н. Ф. Кузовлев, Т. Г. Дюжева, Б. Г. Гармаев // Хирургия. – 2004. – № 5. – С. 26–31.
3. 30-летний опыт хирургического лечения рубцовых стриктур желчных протоков / В. М. Копчак, И. В. Хомяк, В. П. Сердюк, И. М. Тодуров // Анналы хирургической гепатологии. – 2003. – Т. 8, № 2. – С. 95–96.
4. *Кочиашвили В. И.* Атлас хирургических вмешательств на желчных путях / В. И. Кочиашвили. – М.: Медицина, 1971. – 208 с.
5. *Малярчук В. И.* Современный шовный материал и прецизионная техника шва в хирургии доброкачественных заболеваний внепеченочных желчных протоков / В. И. Малярчук, Ю. Ф. Пауткин. – М.: Изд-во РУДН, 2000. – 201 с.
6. Экспериментальное обоснование пластики внепеченочных желчных протоков трубчатым сегментом тонкой кишки / П. В. Марков, И. В. Фоменко, В. В. Оноприев, М. Н. Шатов // Экспериментальная и клиническая гастроэнтерология. – 2007. – № 3. – С. 58–65.
7. Пластика внепеченочных желчных протоков трубчатым аутотрансплантатом из тонкой кишки / П. В. Марков, В. И. Оноприев, И. В. Фоменко, С. П. Григоров // Хирургия. – 2010. – № 11. – С. 48–52.
8. *Чевокин А. Ю.* Технические особенности формирования прецизионных анастомозов при рубцовых стриктурах желчных протоков / А. Ю. Чевокин // Анналы хирургической гепатологии. – 2011. – Т. 16, № 3. – С. 79–86.
9. *Böttger T. C., Junginger T.* A small-bowel segment as a total extrahepatic bile duct replacement // Arch Surg. – 1992. – Vol. 127, № 12. – P. 1424 –1427.
10. *Crema E., Trentini E. A., Lianos J. C.* Proposal of a new technique for bile duct reconstruction after iatrogenic injury. Study in dogs and review of the literature // Acta Cir. Bras. – 2007. – Vol. 22, № 3. – P. 162–167.
11. *Erhard J., Krause U., Hellinger A., Krischer V., Eigler FW.* A new technique for reconstruction of the common bile duct after severe injury by laparoscopic cholecystectomy // Langenbecks Arch Chir. – 1995. – Vol. 380, № 6. – P. 304–307.
12. *Jabłońska B., Lampe P., Olakowski M., Górka Z., Lekstan A., Gruszka T.* Hepaticojejunostomy vs. end-to-end biliary reconstructions in the treatment of iatrogenic bile duct injuries // J. Gastrointest. Surg. – 2009. – Jun; 13(6): 1084–1093.
13. *Hirano S., Tanaka E., Tsuchikawa T., Matsumoto J., Shichinohe T., Kato K.* Techniques of biliary reconstruction following bile duct resection (with video) // J. Hepatobiliary Pancreat Sci. – 2012. – Vol. 19, № 3. – P. 203–209.
14. *Kirby C. K., Fitts W. T. Jr.* Reconstruction of the bile ducts with an isolated segment of jejunum; an experimental study // Arch Surg. – 1950. – vol. 61, № 3. – P. 462–468.
15. *Li M., Jin Q., Feng J.* [Early postoperative complications of choledochal cyst excision and reconstruction of biliary tract] // Zhonghua Wai. Ke. Za. Zhi. – 2001. – Vol. 39(9). – P. 686–689.
16. *Mercado M. Á., Franssen B., Dominguez I., Arriola-Cabrera J. C., Ramírez-Del Val F., Elnecavé-Olaiz A., Arámburo-García R., García A.* Transition from a low: to a high-volume centre for bile duct repair: changes in technique and improved outcome // HPB (Oxford). – 2011. – Vol. 13, № 11. – P. 767–773.

17. *Moellmann B., Ruhnke M., Kremer B.* Cholangio-duodenal interposition of an isolated jejunal segment after central resection // Hepatobiliary Pancreat. Dis. Int. – 2004. – Vol. – 3(2). – P. 259–264.
18. *Pietsch M., Fechtig T., Friedrich J., Breuing D., Erhard J.* [Long-term follow up of bile duct injury by laparoscopic cholecystectomy and reconstruction with jejunum interposition] // Chirurg. – 2000. – Vol. 71, № 12. – P. 1500–1503.
19. *Sikora S. S.* Management of Post-Cholecystectomy Benign Bile Duct Strictures: Review // Indian J Surg. – 2012. – Vol. 74, № 1. – P. 22–28.
20. *Trentini E. A., Crema E., Llanos J. C., Lerco M. M., Magna L. A., Leonardi L. S.* Biliary tract reconstruction using jejunal tube: an experimental study in dogs // Hepatobiliary Pancreat Dis Int. – 2009. – Vol. 8, № 2. – P. 179–185.
21. *Wallensten S., Fries B.* Reconstruction of the common duct with an isolated jejunal segment following choledochal resection for carcinoma // Acta Chir Scand. – 1960. – Vol. 26; 119. – P. 417–421.
22. *Warren K. W., McDonald W. M.* Facts and Fiction Regarding Strictures of the Extrahepatic Bile Ducts // Ann Surg. – 1964. – Vol. 159. – P. 996–1010.